Chapitre 17

Item 357

LÉSIONS PÉRI-ARTICULAIRES ET LIGAMENTAIRES DE LA CHEVILLE

Julien BERHOUET

UE 11. Urgences et défaillances viscérales aiguës

N° 357. Lésions péri-articulaires et ligamentaires de la cheville

OBJECTIF

- Diagnostiquer une fracture bi-malléolaire.

I. ÉPIDÉMIOLOGIE

A. Fréquence

Il s'agit d'une fracture fréquente, la plus fréquente après l'extrémité distale du radius et l'extrémité proximale du fémur.

B. Âge

Nous retrouvons 2 pics de fréquence d'âge :

- le patient âgé de plus de 60 ans qui chute de sa hauteur avec un traumatisme en torsion qui engendre une fracture du fait de sa fragilité osseuse (les entorses de cheville du sujet âgé sont rarissimes). Le pronostic est lié aux comorbidités du patient ;
- le sujet jeune qui présente une fracture du fait de l'importante énergie incidente (accident de la voie publique, chute d'un lieu élevé, sport violent). Le traumatisme osseux s'accompagne alors de lésions chondrales et d'un traumatisme des parties molles qui peuvent menacer le pronostic à court et long terme.

II. ANATOMO-PATHOLOGIE

A. Anatomie descriptive

Le complexe articulaire de la cheville peut être assimilé à un tenon et une mortaise. Le tenon serait le corps du talus. La mortaise est constituée des deux malléoles (latérale et médiale) et du pilon tibial. Le tibia et la fibula sont unis par la syndesmose et la membrane interosseuse. La mortaise assure la stabilité de la cheville dans le plan frontal sous réserve de la stabilité des moyens d'union ligamentaires entre tibia, fibula et talus. Ce complexe articulaire s'étend à la jambe et peut être divisé en 3 étages de distal en proximal (Fig. 1) :

- un étage malléolaire, infra-syndesmotique comportant les malléoles et les ligaments collatéraux ;
- un étage syndesmotique comportant la syndesmose tibio-fibulaire et ses ligaments : le ligament tibio-fibulaires antérieur et le ligament tibio-fibulaire postérieur qui unissent la fibula au tibia à hauteur de la syndesmose ;
- un étage supra-syndesmotique comportant le tibia et la fibula unis par la membrane inter-osseuse.

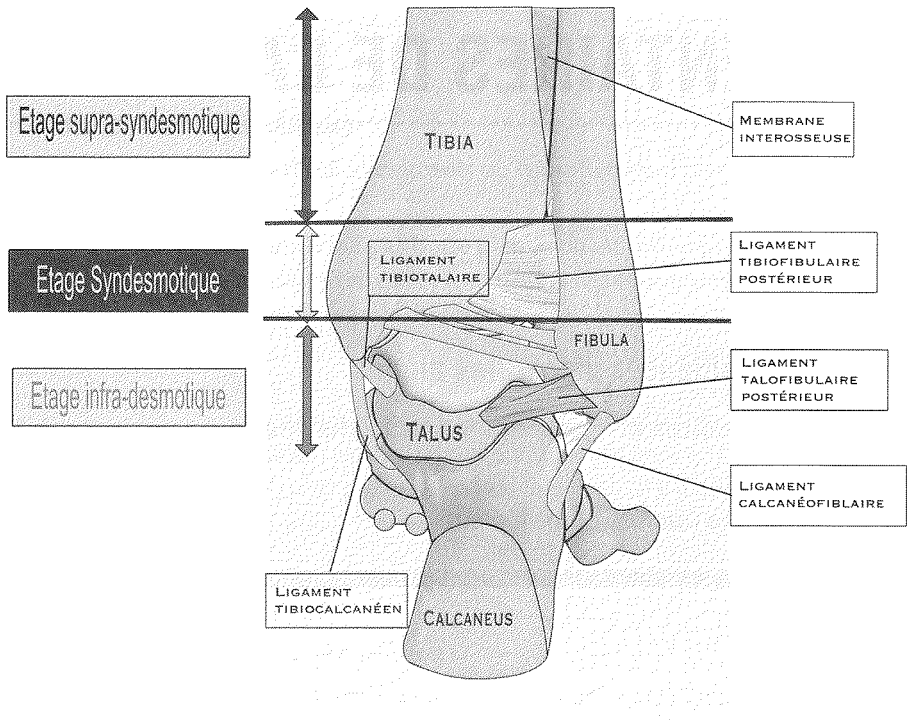

Fig. 1. Anatomie fonctionnelle sur une vue postérieure de la cheville.

À ces stabilisateurs frontaux, on peut associer des moyens de stabilisation sagittaux que sont les ligaments collatéraux et la congruence articulaire de la cheville. L'aspect recouvrant du segment postérieur du pilon tibial l'a fait assimiler à une malléole par E. Destot. Ainsi a émergé le concept de 3e malléole ou malléole postérieure.

B. Anatomie pathologique

1. Physiopathologie

- Les fractures bimalléolaires sont un spectre lésionnel touchant : les ligaments collatéraux, les malléoles, la syndesmose, la fibula et la membrane interosseuse. Afin de faire le diagnostic lésionnel de ces atteintes osseuses et ligamentaires il est indispensable d'en comprendre le mécanisme.
- Il existe trois principaux types de mécanismes lésionnels :
  - l'inversion (Fig. 2) : flexion plantaire de cheville + varus/adduction du talon + supination du pied ;
  - l'éversion (Fig. 3) : flexion dorsale de cheville + valgus/abduction du talon + pronation du pied ;
  - la rotation externe (Fig. 4).

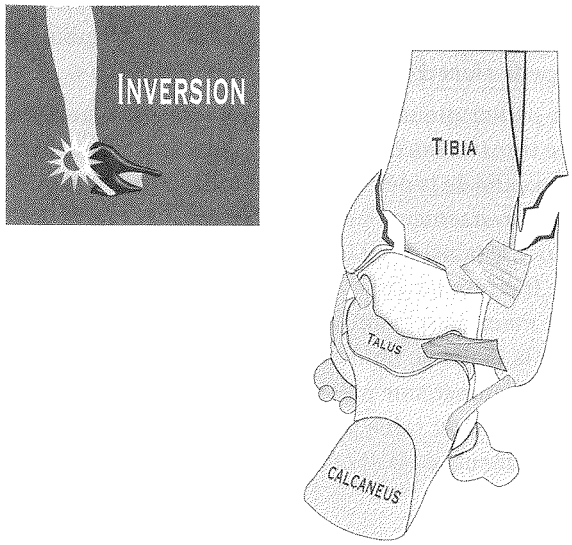

Fig. 2. Traumatisme en inversion.

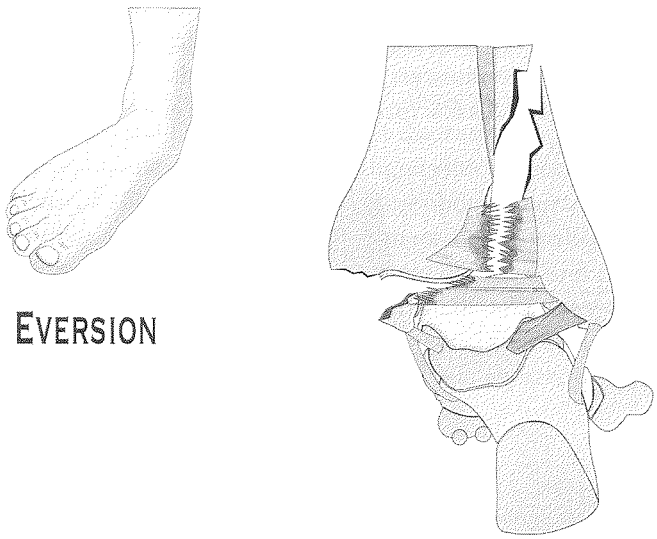

Fig. 3. Traumatisme en éversion.

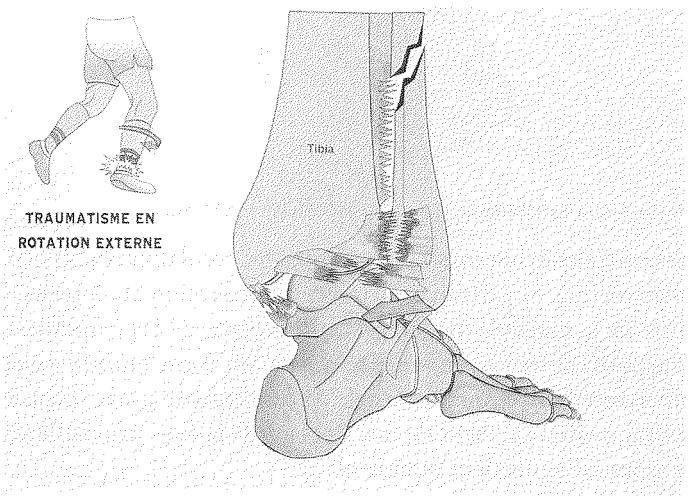

Fig. 4. Traumatisme en rotation externe.

- À cela, il faut associer l'atteinte tissulaire qui fera la lésion osseuse ou ligamentaire. Par exemple, en cas d'entorse du ligament collatéral médial, il n'y a pas de fracture de la malléole médiale, pour autant la déstabilisation de la cheville est réelle, on parle alors d'un « équivalent bimalléolaire ».
- L'anatomie pathologique renseigne elle aussi sur le type de traumatisme. Les traits de fracture transversaux résultent d'un mécanisme en distraction, la lésion siège dans la convexité de la déformation et touche l'os ainsi que les parties molles qui l'entourent. Inversement, les mécanismes en compression résultent d'un agent vulnérant (ici, le talus) qui fracture le fragment malléolaire en le « séparant » selon un trait de fracture longitudinal siégeant dans la concavité de la déformation et touche l'os mais laisse habituellement le périoste en continuité. Enfin, un trait oblique sur la malléole fibulaire situé à hauteur ou en amont de la syndesmose résulte d'un traumatisme axial en rotation externe au cours duquel la malléole latérale, solidaire du talus par les ligaments collatéraux emporte la fibula qui rompt les ligaments de la syndesmose puis la fibula.

2. Classifications

Plusieurs classifications existent. Elles reposent presque toutes sur le niveau lésionnel fibulaire et notamment l'atteinte (ou non) de la syndesmose :

- les lésions infra-syndesmotiques ou sous-tuberculaires résultent principalement d'un mécanisme en inversion (Fig. 5). Le trait de fracture-distraction fibulaire est transversal, la syndesmose est respectée et le trait tibial est longitudinal de type fracture-séparation. La fracture-enfoncement, si elle survient siège sur le versant médial du pilon tibial ;

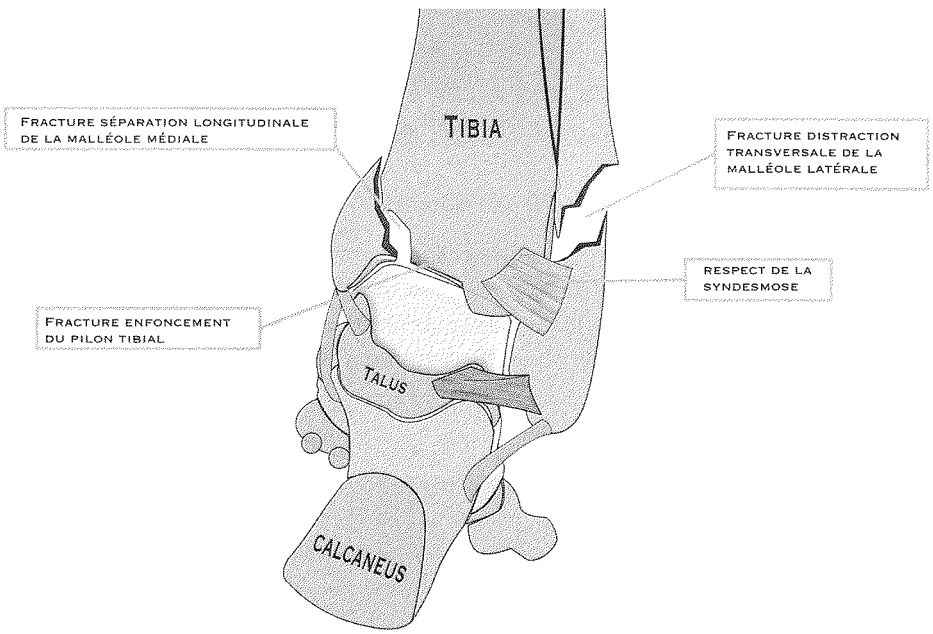

Fig. 5. Fracture infra-syndesmotique ou sous-tuberculaire en inversion.

- les lésions trans-syndesmotiques ou inter-tuberculaires résultent d'un mécanisme en éversion (Fig. 6). Le trait de la fracture-séparation fibulaire est longitudinal, la fracture de la malléole médiale est transversale de type fracture-distraction. La syndesmose est fréquemment atteinte du fait d'une entorse associée des tibiofibulaires antérieur et/ou postérieur. Si une entorse grave (rupture) du ligament collatéral médial survient en lieu et place de la fracture malléolaire médiale on parle alors « d'équivalent bimalléolaire » ;

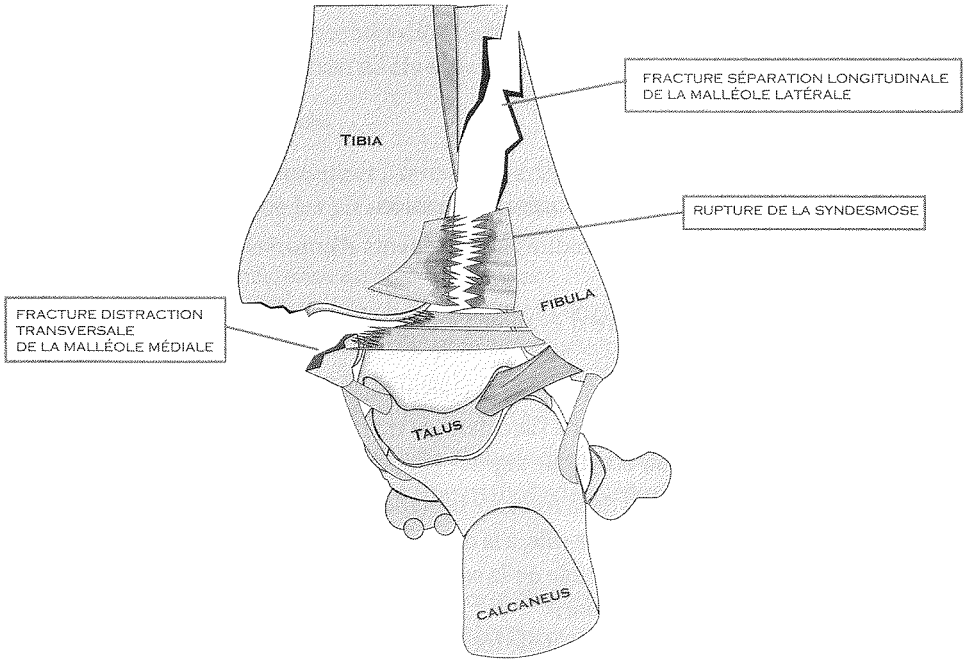

Fig. 6. Fracture trans-syndesmotique ou inter-tuberculaire en éversion.

- les lésions supra-syndesmotiques ou sus-tuberculaires résultent d'un mécanisme en rotation externe (Fig. 7). Il existe un diastasis tibiofibulaire au niveau de la syndesmose du fait de la rupture des ligaments tibiofibulaires et la membrane interosseuse. La fibula présente une fracture oblique courte fréquemment comminutive du fait d'un mécanisme en torsion axiale. La malléole médiale peut être fracturée mais est fréquemment respectée du fait d'une rupture du ligament collatéral médial. On parle alors « d'équivalent bimalléolaire ». La hauteur du trait de fracture fibulaire est corrélée à la longueur de la déchirure de la membrane interosseuse. En cas de lésion haute de la fibula au tiers proximal de jambe, on parle de fracture de Maisonneuve.

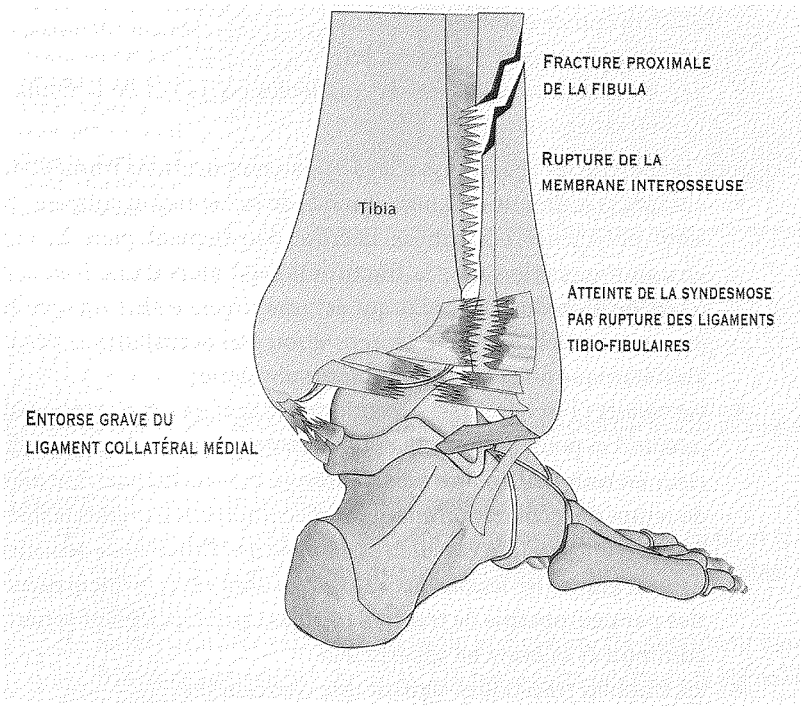

Fig. 7. Fracture équivalent bimalléolaire supra-syndesmotique ou sus-tuberculaire en rotation externe.

III. DIAGNOSTIC

A. Examen clinique

1. Interrogatoire

- L'âge du(de la) patient(e) et son(sa) profession.
- Les antécédents et comorbidités : antécédents d'entorse, diabète, artériopathie, neuropathie.
- L'anamnèse va permettre d'évaluer l'énergie incidente, le mécanisme du traumatisme et son contexte :
  - du faux pas à l'accident de la voie publique à haute énergie ;
  - de l'accident sportif à l'accident de travail ;
  - l'intoxication éthylique aiguë.
- Les signes fonctionnels de la fracture bimalléolaire sont parfois similaires à ceux d'une entorse grave de la cheville, à la différence qu'ils touchent les deux malléoles :
  - le craquement audible ou la sensation de « déboîtement » de l'articulation lors du traumatisme ;
  - l'impotence fonctionnelle totale, immédiate et persistante rendant l'appui du pied au sol impossible ;
  - un hématome des deux malléoles survenant précocement dans l'heure qui suit le traumatisme.
- Le suivi d'un traitement anticoagulant, l'heure du dernier repas sont notés dans l'optique du traitement chirurgical en urgence.

2. Examen physique

- L'examen s'emploie à identifier les signes physiques en faveur d'une fracture bimalléolaire :
  - une déformation de la cheville qui doit être corrigée par traction douce du talon dans l'axe de la jambe permettant d'aligner la fracture, de réduire la luxation associée et de levée l'ischémie ou la souffrance des parties molles ;
  - une saillie de la malléole médiale sous la peau fréquemment associée à une souffrance cutanée en regard ;
  - une plaie en regard des malléoles ;
  - une douleur à la palpation des malléoles ou au col de la fibula (fracture de Maisonneuve) ;
- l'examen recherche les lésions associées et/ou complications immédiates :
  - cutanées : Ischémie cutanée (absence de recoloration cutanée après pression), phlyctènes, ecchymose, nécrose, décollement, plaie. En cas de plaie en communication avec la fracture il s'agit alors d'une fracture ouverte (classification de Cauchoix) qui est une urgence chirurgicale et impose une vaccination contre le tétanos et/ou son actualisation par un sérum antitétanique ainsi qu'une antibioprophylactie ;
  - vasculaire : l'ischémie est exceptionnelle sauf en cas d'artériopathie sous-jacente. Les pouls périphériques tibial antérieur au dos du pied et tibial postérieur en retromalléolaire médial doivent être rechercher. Un allongement du temps de recoloration cutané après compression unguéale distale est en faveur d'une atteinte vasculaire de même que l'anesthésie sensitive distale ;
  - neurologique : les lésions neurologiques sont rares, principalement sensitive par neuropathie de traction touchant principalement le nerf fibulaire commun et sa branche superficielle ;
  - les troubles trophiques signant une comorbidité ;
  - la décompensation d'une comorbidité comme le diabète ;
  - la présence des lésions associées en cas de polytraumatisme

B. Imagerie

Elle est réalisée après immobilisation de la cheville dans une attelle radio transparente et réduction d'une luxation de cheville en cas d'aspect clinique de fracture luxation.

1. Incidences standards

- L'objectif est de visualiser l'interligne articulaire sur deux incidences perpendiculaires ainsi que les pièces osseuses adjacentes pouvant avoir été touchées par le traumatisme :
  - une incidence de cheville de face ;
  - une incidence de cheville de profil englobant le calcanéum et l'interligne de Lisfranc latérale (4e et 5e métatarsiens) ;
  - une incidence de jambe de face et profil en cas de douleur diaphysaire de la fibula à la recherche d'une fracture de Maisonneuve.
- Une radiographie de thorax sera réalisée dans le même temps chez les patients de plus de 60 ans ou présentant une pathologie cardiopulmonaire connue.

2. Analyse radiographique

- L'analyse des clichés permet de faire le diagnostic des fractures en décrivant leurs localisations par rapport à la syndesmose et au pilon tibial, leurs orientations (longitudinale/verticale, oblique, transversale-horizontale) et leur type (simple ou complexe/comminutive). Elle permet d'identifier les lésions osseuses associées et les complications immédiates. Elle permet de classer la fracture et de faire l'hypothèse des lésions ligamentaires associées (Fig. 8).

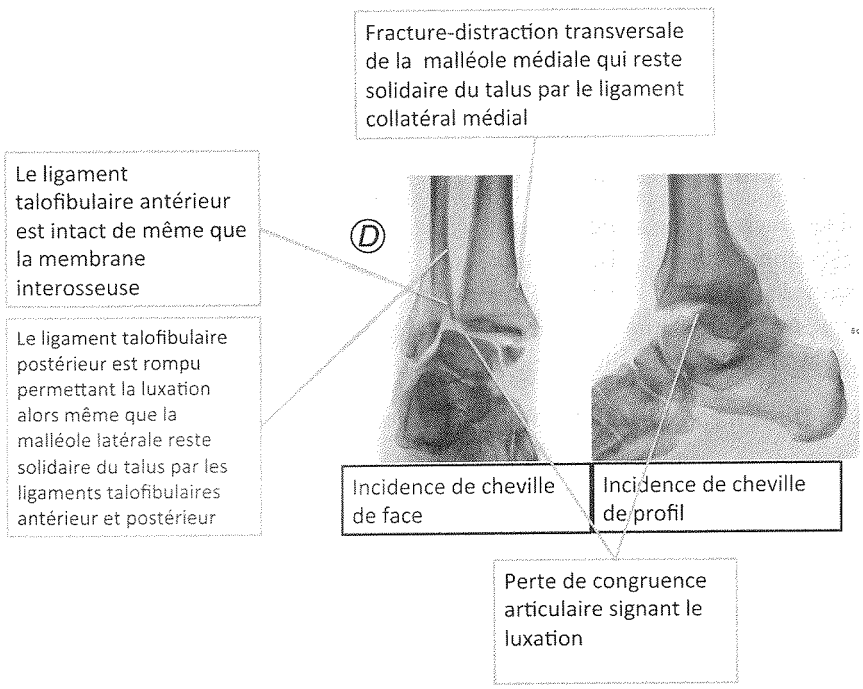

Fig. 8. Radiographies d'une fracture-luxation postérieure trans-syndesmotique ou inter-tuberculaire en éversion.

- Les complications immédiates à rechercher sont :
  - la luxation : perte de congruence totale entre le pilon tibial et le corps du talus. Elle peut être antérieure (le talus est antérieur au pilon tibial) ou postérieure ;
  - la fracture associée de la malléole postérieure fréquemment associée à la luxation postérieure du talus. On parle alors de fracture trimalléolaire ;
  - la subluxation : perte de congruence articulaire partielle avec bâillement médial ou latéral orientant vers une lésion ligamentaire associée ;

- la fracture ostéochondrale du dôme du talus qui doit faire prescrire un scanner de la cheville ;
- la fracture-enfoncement du pilon tibial par impaction du talus au voisinage du trait malléolaire vertical qui doit faire prescrire un scanner de la cheville ;
- un diastasis tibiofibulaire au niveau de la syndesmose signant une rupture des ligaments tibiofibulaires. Le recouvrement tibiofibulaire doit être supérieur à 6 mm ou 42 % de la largeur de la fibula mesurée 1 cm au-dessus de l'interligne sur une incidence de cheville de face stricte ;
- un diastasis talomalléolaire médial signant une rupture du ligament collatéral médial (équivalent bimalléolaire) et parfois son incarcération dans l'articulation. L'espace talo-malléolaire médial doit être inférieur à 4 mm ;
- une fracture du tubercule de Tillaux correspondant à l'arrachement de l'insertion tibiale du ligament tibiofibulaire antérieur.

3. Imagerie en coupe

Le scanner est prescrit en urgence ou après stabilisation de la fracture afin de mieux explorer les lésions associées que sont :

- les fractures ostéochondrales du dôme du talus ;
- les fractures du pilon tibial comme par exemple la fracture de la malléole postérieure dont l'importance peut faire classer ce que l'on croyait être une fracture bi ou trimalléolaire en fracture du pilon tibial et requiert un traitement spécifique.

C. Les formes cliniques

Les fractures bimalléolaires sont un spectre lésionnel touchant : les ligaments collatéraux, les malléoles, la syndesmose, la fibula et la membrane interosseuse. Il apparaît dès lors logique que de nombreuses formes cliniques existent en fonction de l'atteinte de telle ou telle structure et de leurs associations.

1. Les fractures unimalléolaires

Elles touchent une seule malléole, comme leur nom l'indique. Elles touchent plus fréquemment la malléole latérale. Elles ne doivent pas être confondues avec les fractures équivalentes bimalléolaires. Elles peuvent ne toucher que la pointe de la fibula et représenter alors une lésion frontière avec l'entorse grave latérale par arrachement des insertions des ligaments calcanéofibulaire et talofibulaire antérieur.

2. Les fractures équivalent bimalléolaires

Elles associent une fracture de la malléole latérale-fibulaire avec une entorse grave du ligament collatéral médial. Elles résultent d'un mécanisme en rotation externe-éversion du pied. La fracture de la fibula est habituellement suprasyndesmotique-sustubérositaire du fait d'une entorse grave du ligament tibiofibulaire antérieur. Elle est associée à une déchirure de la membrane interosseuse à la hauteur de laquelle elle est corrélée. Une fracture haute de la fibula située au niveau du col peut faire parler de fracture de Maisonneuve bien que cette dénomination soit classiquement attribuée à une fracture de la malléole médiale-tibiale. La complication aiguë est l'incarcération du ligament collatéral médial entre le talus et la malléole médiale-tibiale à l'origine d'un diastasis talomalléolaire médiale et de l'impossibilité de réduire la fracture malléolaire latérale.

3. La fracture de Maisonneuve

Elle associe une fracture de la malléole médiale à une fracture du col de la fibula. Elle n'est possible qu'après la rupture du ligament tibiofibulaire antérieur et de la membrane interosseuse sur toute sa hauteur. Il s'agit donc là d'une lésion de la cheville étendue à la jambe qui justifie une stabilisation tibiofibulaire spécifique lors de sa prise en charge chirurgicale.

4. Les fractures trimalléolaires

Elles touchent les deux malléoles tibiale et fibulaire ainsi que la malléole postérieure de Destot. Il s'agit en fait d'un abus de langage car la fracture de cette « malléole postérieure » n'est autre qu'une fracture marginale postérieure du pilon tibiale et peut donc être classée comme une forme mineure partielle de fracture du pilon tibial. Elles sont fréquemment associées à une luxation postérieure de cheville.

IV. ÉVOLUTION ET PRONOSTIC

Les fractures bimalléolaires sont des urgences chirurgicales dont l'évolution et le pronostic sont corrélés aux lésions associées et complications aiguës d'où l'importance de leurs diagnostics dans l'information délivrée au patient et/ou à sa famille lors de leur prise en charge.

A. Complications aiguës

1. Ouverture cutanée

Il s'agit de la mise en communication de la fracture avec l'extérieur. Il s'agit dès lors d'une fracture ouverte (voir d'une fracture luxation ouverte) qui est un facteur de mauvais pronostic car elle expose le patient aux risques de pseudarthrose et d'arthrite bactérienne. L'ouverture cutanée et les lésions associées des parties molles doivent être évaluées (cf. classification de Cauchoix ou Gustilo) de même que le degré de contamination de la plaie. Il s'agit d'une urgence chirurgicale qui requiert de vérifier la vaccination antitétanique, de réaliser une antibioprophylaxie ainsi qu'un lavage et parage chirurgical associés à la stabilisation de la fracture en elle-même.

2. La luxation de la cheville

Il s'agit de la perte de congruence totale et permanente entre talus et pilon tibial. Elle survient fréquemment en cas de fracture trimalléolaire. Il s'agit d'une extrême urgence thérapeutique du fait de la souffrance vasculo-nerveuse et cutanée qui y est associée. Elle impose la réduction par traction douce sur le talon dans l'axe de la jambe sans attendre son diagnostic radiographique. Son caractère irréductible signe l'incarcération d'une structure anatomique dans l'articulation et justifie d'une chirurgie en urgence.

3. Ischémie aiguë

Il s'agit de l'interruption de la vascularisation du pied en aval de la fracture. Elle doit être recherchée dans un contexte de fracture-luxation ou de fracture en grand déplacement. Elle associe à la symptomatologie de la fracture bimalléolaire la triade douleur, pâleur, absence de pouls et paralysie sensitivomotrice du pied (*pain, palor, pulselessness and paralysis* en anglais). Elle justifie d'une imagerie vasculaire complémentaire qui doit être réalisée sur table opératoire pour ne pas retarder la prise en charge chirurgicale en extrême urgence. La prise en charge est pluridisciplinaire. Le risque d'amputation est réel.

4. Les lésions tendineuses ou ligamentaires associées

Elles sont d'autant plus graves qu'elles sont passées inaperçues lors de la prise en charge initiale. Elles touchent les plans ligamentaires collatéraux, la syndesmose et la membrane interosseuse mais aussi les tendons extrinsèques comme par exemple le tendon tibial postérieur. L'absence de traitement initial de ces lésions expose le patient aux complications secondaires.

5. Les fractures ostéochondrales associées

Elles sont deux types. Les fractures ostéochondrales du dôme du talus qui doivent être identifiées pour être fixées par vissage direct. Les fractures-enfoncements du pilon tibial par impaction du talus au voisinage du trait malléolaire vertical qui doivent être identifiées pour être relevées, greffées et fixées au risque de laisser persister une incongruence articulaire. Ces lésions associées sont parmi les plus arthrogènes si *elles sont négligées.*

6. La nécrose cutanée et/ou l'infection des voies d'abords

Elles compliquent les fractures ouvertes et les abords chirurgicaux chez les patients présentant une artériopathie et/ou un diabète. Elles requièrent un traitement spécifique, parfois chirurgical. Elles sont graves et exposent le patient au risque d'une amputation secondaire.

B. Les complications secondaires

Elles compliquent le traitement initial de la fracture. Elles doivent être expliquées au patient et/ou sa famille. Les complications principales sont :

- l'arthrite septique : en cas de fracture ouverte ou compliquant l'abord chirurgical (infection nosocomiale). Elle requiert une nouvelle intervention chirurgicale qui permet d'effectuer des prélèvements tissulaires profonds pour identifier le/les germes en cause et adapter l'antibiothérapie probabiliste ainsi qu'un parage des tissus nécrotique et/ou infectés et un lavage articulaire éventuellement associé à l'ablation du matériel d'ostéosynthèse interne et la mise en place d'une fixation externe ;
- déplacement secondaire. Le mode de stabilisation de la fracture est insuffisant et un déplacement survient. Ce peut être le cas d'un traitement orthopédique, mais aussi d'une ostéosynthèse légère (vis) n'ayant pas pris en compte l'importance de l'instabilité ligamentaire associée (équivalent bimalléolaire) ou plus simplement du fait d'un patient non observant ayant repris l'appui précocement. Une nouvelle intervention est alors nécessaire pour réduire le déplacement et augmenter la rigidité de la fixation ;
- la phlébite et l'embolie pulmonaire compliquent l'immobilisation sans appui et sont habituellement prévenues par la prescription d'une prophylaxie thrombo-embolique par héparines de bas poids moléculaire à doses préventives jusqu'à reprise du plein appui ;
- l'algoneurodystrophie ou syndrome douloureux régional complexe correspond à une atteinte régionale du système nerveux autonome engendrant une réaction paradoxale à la douleur. Les douleurs sont permanentes à recrudescence et majoration nocturnes. Elles sont associées à des troubles trophiques : érythème, cyanose, transpiration excessive. Il s'agit d'un diagnostic d'élimination après avoir écarté une complication infectieuse. Son traitement est encore à l'heure actuelle principalement symptomatique ;
- le retard de consolidation et/ou la pseudarthrose. Ils sont fréquents en cas de fractures ouvertes, de lésions associées dévascularisantes ou de comorbidité (artériopathie, diabète). Le retard de consolidation correspond à une consolidation que survient après 3 mois. La pseudarthrose correspond à l'absence de consolidation spontanée. Elle est habituellement diagnostiquée devant l'absence de consolidation osseuse à 6 mois de la fracture et requiert un traitement chirurgical spécifique si elle est mal tolérée ;
- la raideur articulaire. Elle correspond à la diminution des secteurs de mobilité articulaire de la cheville. Cette raideur est habituellement corrélée à l'importance du traumatisme initial et aux troubles trophiques préexistants ou émaillant le

traitement. Elle est d'autant plus mal tolérée qu'il existe un équin (perte de flexion dorsale de la cheville) ;

- le cal vicieux. Il correspond à la consolidation des fractures en position non anatomique (vicieuses) du fait d'une mauvaise réduction initiale ou de la survenue d'un déplacement secondaire. Il expose le patient à une arthrose secondaire précoce. Il justifie d'un traitement chirurgical par ostéotomie(s) s'il est mal supporté ou si le patient est jeune avant que n'apparaisse une arthrose de cheville ;
- l'arthrose de cheville. Elle est dite post-traumatique. Elle est favorisée par l'importance des lésions chondrales initiales (traumatisme à haute énergie, arthrite septique de cheville) ainsi que par l'existence d'une instabilité ligamentaire et/ou d'un cal vicieux.

V. NOTIONS THÉRAPEUTIQUES

Bien que ne faisant pas partie des objectifs pédagogiques elles se doivent d'être évoquées car elles participent de l'information préopératoire et du pronostic dont le patient et sa famille doivent être informés.

A. Généralités

- Il s'agit d'une urgence chirurgicale qui requiert habituellement une réduction chirurgicale et une stabilisation par fixation interne réalisée au bloc opératoire. L'urgence est à la réduction et la stabilisation de la fracture et/ou de la luxation. Le retard à la prise en charge chirurgicale d'une fracture réduite et stabilisée par une contention externe (attelle, botte plâtrée) expose néanmoins le patient à une perte de chance si l'importance et l'évolutivité des lésions cutanée rendaient l'abord chirurgical impossible.
- La présence d'une fracture luxation de la cheville est une extrême urgence thérapeutique du fait de la souffrance vasculo-nerveuse et cutanée qui y est associée. Elle impose la réduction par traction douce sur le talon dans l'axe de la jambe sous antalgiques adaptés sans attendre son diagnostic radiographique.
- En dehors de ce contexte d'extrême urgence, la cheville est immobilisée dans une attelle radiotransparente et le patient est hospitalisé afin d'être préparé pour une intervention chirurgicale en urgence. Une voie veineuse périphérique est positionnée permettant l'administration d'antalgiques par voie parentérale. Les traitements anticoagulants curatifs sont interrompus. Le patient est laissé à jeun. La vaccination antitétanique est vérifiée et actualisée si besoin. Une antibiothérapie probabiliste et parentérale est débutée en cas de fracture ouverte. Une information médicale est délivrée au patient afin qu'il puisse donner son consentement éclairé au traitement chirurgical. Une consultation de préanesthésie est réalisée par l'équipe d'anesthésie.

B. Le traitement chirurgical

- Il s'agit du traitement de référence des fractures bimalléolaires. Il comporte la réduction des fractures et leur stabilisation par un matériel interne (ostéosynthèse par vis, plaque vissée, hauban, broches) avec pour but de maintenir la réduction des fractures et de l'articulation jusqu'à survenue de la consolidation osseuse. Ces manœuvres sont habituellement réalisées par abord direct des fractures. Les lésions ligamentaires associées peuvent justifier d'un traitement spécifique comme la réalisation d'une syndesmodèse en cas de lésions instables des ligaments tibiofibulaires et de la membrane interosseuse. L'importance des lésions locales peut amener à réaliser une fixation percutanée (traitement chirurgical à foyer fermé) ou externe (fixateur externe).

- Les avantages sont la qualité de la réduction articulaire et la stabilité de la fixation des fractures permettant une rééducation précoce limitant la raideur articulaire post-traumatique. Il ne permet cependant habituellement pas de se soustraire à une immobilisation et/ou à une mise en décharge du membre inférieur pour une durée de l'ordre de 6 semaines. Les risques sont ceux de l'anesthésie et de la chirurgie et plus particulièrement : saignements, infection du site opératoire, trouble de la cicatrisation et de la consolidation osseuse. Ils sont majorés par l'importance des lésions locales et par les comorbidités du patient allant jusqu'à contre-indiquer le traitement chirurgical.

C. Le traitement orthopédique

Il se nourrit des contre-indications locales ou générales du traitement chirurgical par abord direct. Il est donc actuellement réservé aux patients fragiles avec lésions cutanées interdisant l'abord chirurgical et/ou aux fractures stables non déplacées. Il requiert une antalgie adaptée et/ou une anesthésie « légère ». Il ne nécessite pas d'ouverture cutanée. Il ne permet pas une réduction optimale de la fracture. Il expose à un risque majoré de déplacement secondaire nécessitant une surveillance radiographique plus fréquente de la contention de la fracture qui est classiquement réalisée par un plâtre curopédieux relayé par une botte pour une période globale de 3 mois.

D. Les suites

- Quel que soit le traitement choisi, les suites justifient :
  - d'un traitement antalgique de pallier I ou II ;
  - d'une période de décharge du membre inférieur blessé de l'ordre de 6 semaines ;
  - d'une prophylaxie thromboembolique ;
  - d'une immobilisation « plâtrée » justifiant d'une surveillance (cf. surveillance d'un malade sous plâtre) ;
  - d'un suivi radiographie recherchant un déplacement secondaire et les signes de la consolidation osseuse ;
  - d'une rééducation à la marche une fois la consolidation obtenue ;
  - d'un arrêt de travail.
- En cas de traitement chirurgical par abord direct, l'ablation des sutures est réalisée à cicatrisation cutanée. L'ablation du matériel d'ostéosynthèse en place est proposée au patient et discutée avec lui passé la première année postopératoire ou plus tôt après consolidation osseuse en cas de gêne.