Chapitre 16

Item 357

LÉSIONS PÉRI-ARTICULAIRES ET LIGAMENTAIRES DE LA CHEVILLE

Julien BERHOUET

UE 11. Urgences et défaillances viscérales aiguës

N° 357. Lésions péri-articulaires et ligamentaires de la cheville

OBJECITF

- Diagnostiquer une lésion ligamentaire de la cheville.

I. ÉPIDÉMIOLOGIE

A. Fréquence

Il s'agit d'un problème de santé publique puisque c'est l'urgence traumatique la plus fréquente en Fran par jour). C'est un spectre lésionnel allant de la bénignité à la gravité qui touche une population jeun menace, en cas d'erreur diagnostique le pronostic à moyen et long terme de l'articulation de la chev

B. Âge : Jeune, sportif

C'est un accident de la vie quotidienne ou un accident sportif du sujet jeune (18 à 55 ans). Elles ı 16 à 21 % des lésions traumatiques survenant lors de la pratique sportive. Les entorses de cheville du plus de 60 ans sont rarissimes et doivent faire rechercher de principe une fracture malléolaire.

II. ANATOMO-PATHOLOGIE

A. Anatomie descriptive

- Le complexe ligamentaire de la cheville peut être assimilé à anneau peritalaire comportant 3 éta
  - un étage supramalléolaire comportant la syndesmose tibiofibulaire;
  - un étage malléolaire comportant les ligaments talofibulaires antérieur (LTFA) et postérie et le ligament tibiotalaire en médial (faisceau profond du ligament collatéral médial);
  - un étage sous-malléolaire comportant le ligament calcanéofibulaire (LCF) en latéral et tibiocalcanéen (faisceau superficiel du ligament collatéral médial).

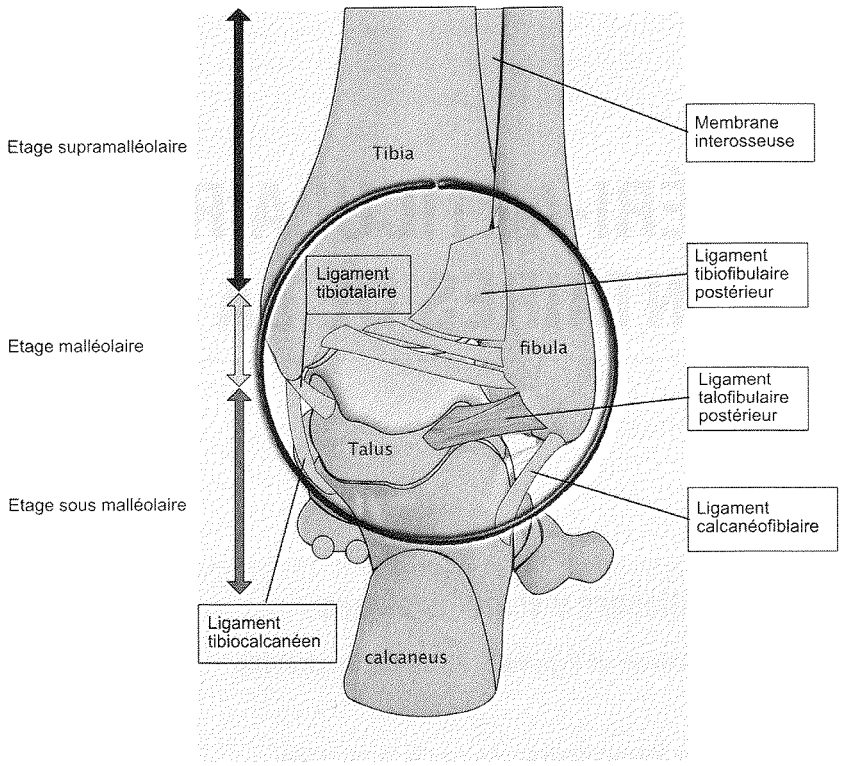

Fig. 1. Anneau ligamentaire péritalaire sur une vue postérieure de la cheville.

- À ces stabilisateurs passifs sont associés des stabilisateurs actifs que sont principalement les tendons court et long fibulaire (éverseurs) et le tendon tibial postérieur (inverseur).

B. Anatomie pathologique

L'entorse est une lésion anatomique du ligament. Elle comporte 3 stades.

- Un stade 1, dit bénin : la contusion. Il s'agit d'un simple étirement ligamentaire, la déformation a été élastique sans lésion macroscopiquement visible du ligament. Il peut y avoir un gonflement et une douleur locale mais il n'y a ni déficit fonctionnel ni instabilité objective.
- Un stade 2, dit de moyenne gravité : la distension. Le ligament comporte une lésion en continuité à type de déformation plastique, sa longueur est accrue engendrant une instabilité articulaire. Il y a généralement des signes locaux sous forme d'un gonflement et d'une douleur élective. Il peut exister une limitation de la mobilité articulaire qui est due principalement à la douleur. Une ecchymose survient du fait de la déchirure lors de la distension de petites veinules entourant le ligament. Elle est d'apparition retardée tout comme le déficit fonctionnel.
- Un stade 3, dit grave : la rupture ligamentaire. Il existe une rupture du ligament engendrant une laxité articulaire et un déficit fonctionnel immédiat. L'importance du déplacement s'accompagne parfois d'une subluxation articulaire et d'un hématome précoce du fait de la déchirure des artérioles intra et péri-ligamentaires.

C. Physiopathologie

1. Les ligaments latéraux

- Le point faible du complexe ligamentaire de la cheville est le carrefour malléolaire latéral. Le maillon faible de ce carrefour est le LTFA.

- Le LTFA est en porte à faux le pied est en inversion : équin de cheville + varus du talon + supination du pied. Comme la plupart des entorses surviennent en inversion c'est le ligament le plus fréquemment lésé (Fig. 2). Deux tiers des entorses de la cheville concernent le LTFA isolément. Si le traumatisme est plus important ou que la composante de varus prédomine, le LCF peut également être lésé. Ces lésions combinées LTFA + LCF sont observées dans 20 % des cas.
- Les facteurs exposants aux entorses latérales sont :
  - les déformations du pied en varus-équin ;
  - les atteintes ligamentaires : séquelles d'entorses, déficits proprioceptifs, hyperlaxité ;
  - les déficits des muscles éverseurs : lésions des tendons fibulaires, maladie de Charcot-Marie et Tooth.

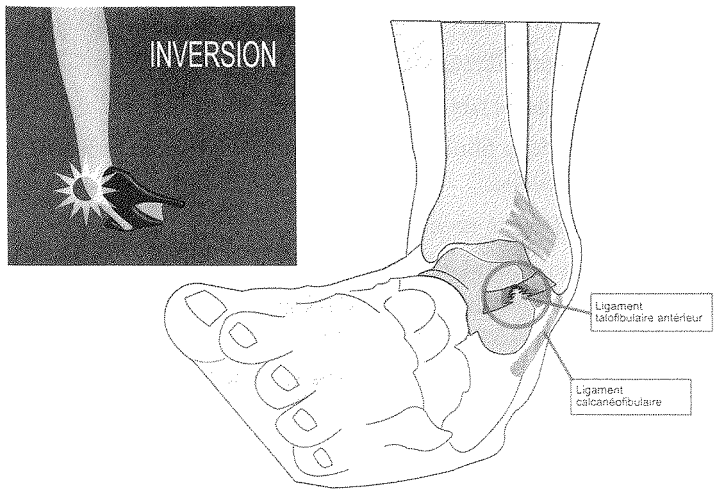

Fig. 2. Rupture du ligament talofibulaire antérieur lors d'un traumatisme en inversion.

2. Les ligaments médiaux

Ils sont exceptionnellement atteints isolément. Leurs lésions surviennent soit dans le cadre d'un traumatisme violant engendrant une fracture malléolaire latérale (équivalent bimalléolaire), soit dans le cadre d'un pied plat valgus préexistant par rupture chronique du tendon tibial postérieur (pied plat stade IV).

III. DIAGNOSTIC POSITIF

A. Examen clinique

1. Interrogatoire

- L'anamnèse va permettre d'évaluer l'énergie incidente et le mécanisme du traumatisme. Le mécanisme le plus fréquent est l'INVERSION.
- Les signes de gravités de l'entorse sont recherchés :
  - le craquement audible ou la sensation de « déboîtement » de l'articulation lors du traumatisme ;
  - l'impotence fonctionnelle totale, immédiate et persistante rendant l'appui du pied au sol impossible ;
  - un hématome (œuf de pigeon) malléolaire latéral survenant précocement dans l'heure qui suit le traumatisme ;
- l'âge du (ou de la) patient(e) ;
- les antécédents : antécédents d'entorse, comorbidités, profession, activités sportives.

2. Inspection

L'inspection recherche :

- un hématome (œuf de pigeon) et/ou une ecchymose dont la localisation désigne le lieu de la lésion ;
- une déformation du pied (pied creux) ou une amyotrophie des muscles intrinsèques plantaires ;
- des troubles trophiques signant une comorbidité ;
- la capacité du patient à faire 4 pas en plein appui dans l'heure qui suit le traumatisme.

3. Palpation

La palpation douce des reliefs osseux, des tendons et des ligaments accessibles à la palpation permet de parfaire le diagnostic et d'écarter les diagnostics différentiels et les lésions associées :

- la syndesmose tibiofibulaire antérieure ;
- le LTFA, prémalléolaire latéral ;
- le CFL à la pointe de la fibula bien que plus difficilement palpable car recouvert par les tendons fibulaire ;
- le ligament deltoïdien en médial ;
- les tendons fibulaires dans leur portion retromalléolaire (luxation des tendons fibulaires) et l'insertion du tendon court fibulaire sur la base du 5e métatarsien (fracture de la base du 5e métatarsien) ;
- le tendon tibial postérieur et son insertion sur le tubercule de l'os naviculaire ;
- les reliefs malléolaires médial et latéral recherchant une fracture ou un arrachement osseux associé.

B. Imagerie

1. Indications des radiographies standards

Elles sont prescrites en présence d'au moins un des critères d'Ottawa (conférence de consensus 1995) à la recherche d'une lésion associée ou d'un diagnostic différentiel :

- âge < 18 ans ou > 55 ans ;
- douleur à la palpation des malléoles médiale ou latérale sur 6 centimètres ;
- douleur à la palpation de la base du 5e métatarsien ou de l'os naviculaire ;
- impossibilité de faire 4 pas en plein appui.

2. Incidences

- L'objectif est de visualiser l'interligne articulaire sur deux incidences perpendiculaires ainsi que les pièces osseuses adjacentes pouvant avoir été touchées par le traumatisme.
- Une incidence de cheville de face en rotation médiale de 20° dite « de mortaise » permettant de placer les deux malléoles perpendiculaires au rayon incident (Fig. 3).

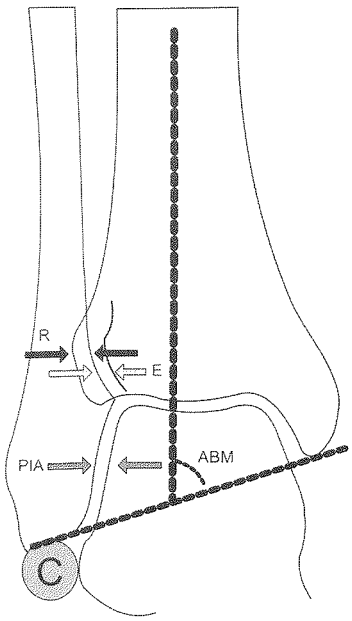

Fig. 3. Anatomie radiologique normale sur une incidence de mortaise.

Légende : R, recouvrement tibio-fibulaire > 1 mm (flèches noires) ; E, espace claire < 6 mm (flèches grises) ; PIA, parallélisme de l'interligne articulaire ; ABM, angle bimalléolaire (ligne en pointillés).

- Une incidence de cheville de profil englobant le calcanéum et le Lisfranc latéral (4e et 5e métatarsiens).

3. Analyse radiographique

En cas d'entorse isolée les radiographies sont normales. L'objectif est donc d'y rechercher des lésions associées ou un diagnostic différentiel concordant avec l'examen clinique.

a. Sur l'incidence de mortaise

- On vérifie le parallélisme de l'interligne articulaire à la recherche d'un bâillement articulaire latéralisé.
- On recherche une fracture ostéochondrale du dôme du talus qui doit faire prescrire un scanner de la cheville du fait de son traitement spécifique.
- On recherche des diastasis dans les espaces talomalléolaire médial qu'au niveau de la syndesmose tibiofibulaire signant une ouverture de la pince bimalléolaire et donc de la syndesmose tibiofibulaire. Le recouvrement tibiofibulaire doit être supérieur à 1 mm sur l'incidence de mortaise (6 mm ou 42 % de la largeur de la fibula mesurée 1 cm au-dessus de l'interligne sur une incidence de cheville de face stricte). L'espace talo-malléolaire médial doit être inférieur à 4 mm.
- On vérifie l'intégrité du cintre talofibulaire et celle du tubercule latéral du talus.
- On recherche des arrachements ostéopériostés en regard des insertions ligamentaires ainsi que des fractures des malléolaires peu déplacées notamment chez les sujets âgés.
- On mesure l'angle bimalléolaire est de l'ordre de 12° par rapport à l'axe mécanique du tibia. L'axe bimalléolaire est oblique avec une malléole latérale plus basse et postérieure que la malléole médiale.

b. Sur un cliché de profil

- On recherche une hémarthrose par le refoulement de la ligne graisseuse capsulaire convexe sur le versant antérieur de l'articulation. Cela doit faire évoquer une fracture ostéochondrale associée du talus et faire prescrire un scanner de la cheville.

- On vérifie le parallélisme de l'interligne articulaire de la cheville, de Chopart et de Lisfranc.
- On recherche un arrachement ostéopériosté de la malléole postérieure.
- On analyse les contours osseux du naviculaire et du 5e métatarsien.

4. Les clichés dynamiques

Ils n'ont pas d'indication en urgence. Ils font partie du bilan de l'instabilité chronique et permettent d'objectiver une laxité différentielle en varus et tiroir antérieurs forcés sur ces clichés bilatéraux et comparatifs.

5. L'échographie

Examen d'avenir car permet pour les appareils les plus simples d'affirmer la gravité de l'entorse en faisant le diagnostic d'une hémarthrose de la cheville. Les appareils plus élaborés permettent de visualiser la rupture ligamentaire et son étendue. Actuellement peu développé dans les services d'urgences du fait d'une absence de disponibilité, elle devrait se développer permettant au clinicien d'intégrer une « réalité augmentée » à son examen clinique.

6. Imageries en coupes

Scanner, arthroscanner ou IRM sont prescrits :

- à la recherche de fracture ostéochondrales du dôme du talus ou des malléoles en cas d'hémarthrose ;
- afin d'analyser la taille et/ou le déplacement d'une fracture ostéochondrale visible à la radiographie afin de décider entre un traitement orthopédique ou chirurgicale ;
- à la recherche d'une fracture du tubercule latéral du talus passée inaperçue et diagnostiquée à tort entorse latérale alors qu'il s'agissait d'un traumatisme en éversion forcée (réception de saut, snowboard).

IV. DIAGNOSTICS DIFFÉRENTIELS

Il s'agit des lésions recherchées par critères d'Ottawa :

- fracture des malléoles ;
- fracture arrachement de la base du 5e métatarsien (insertion du tendon court fibulaire) ;
- fracture arrachement du tubercule du naviculaire (insertion directe du tendon tibial postérieur) ;
- luxation des tendons fibulaires reproduite en éversion active contrariée faisant saillir les tendons sur le versant latéral de la malléole fibulaire ;
- les ruptures tendineuses et principalement les ruptures du tendon calcanéen et les ruptures du tendon tibial postérieur qui peuvent survenir lors d'un faux pas interprété à tort comme une entorse ;
- les entorses des articulations de voisinage : talonaviculaire, talocalcanéenne ou calcanéocuboïdienne.

V. ÉVOLUTION ET PRONOSTIC

- Les formes bénignes sont d'évolution et de pronostic favorable. La cicatrisation ligamentaire se fait en 6 semaines et ne laisse peu ou pas de séquelles sous réserve d'une rééducation proprioceptive bien conduite.
- Les formes de moyenne gravité requièrent un traitement orthopédique associant contention et rééducation. Elles peuvent laisser des séquelles à type de laxité

articulaire et donc d'instabilité si la lésion ligamentaire n'est pas compensée par un renforcement des muscles éverseurs (pour le cas du LTFA). Elles nécessitent une rééducation plus prolongée.

- Les formes graves requièrent une immobilisation par botte (cf.; surveillance d'un malade sous plâtre) pendant 6 semaines puis une rééducation similaire aux formes de moyenne gravité.
- Le pronostic est principalement lié aux complications aiguës que sont les fractures chondrales ou ostéochondrales du dôme du talus qui engendrent un dérangement articulaire et une arthrose précoce de cheville du fait d'une usure à 3e corps.
- Les complications à moyen terme sont :
  - les complications thromboemboliques;
  - le syndrome algoneurodystrophique;
  - les complications des immobilisations plâtrées;
  - l'instabilité chronique latérale de cheville compliquant 10 à 30 % des entorses graves ou négligées;
  - l'arthrose de cheville sur instabilité chronique.

VI. NOTIONS THÉRAPEUTIQUES

Bien que ne faisant pas partie des objectifs pédagogiques elles se doivent d'être évoquées car elles participent de l'information préopératoire et du pronostic dont le patient et sa famille doivent être informés.

A. Le traitement symptomatique

- Il est réservé aux entorses bénignes dont le traitement est symptomatique.
- Il comporte :
  - le protocole *RICE* (*Rest, Ice, Compression, Elevation*) pendant 3 jours associant :
    - *Rest* : repos, appui autorisé en fonction de la douleur, déambulation limitée soulagée par des cannes;
    - *Ice* : glaçage précoce, 4 fois par jour;
    - *Compression* : contention veineuse par bandes élastiques permettant de limiter l'œdème;
    - *Elevation* : surélévation de la cheville au niveau du cœur permettant de prévenir la formation d'œdème;
  - une thromboprophylaxie (et sa surveillance) est prescrite si le patient ne parvient pas à prendre appui sur son pied ou en cas de facteurs de risque de thrombose veineuse;
  - la reprise d'appui sous couvert d'une contention veineuse ou d'un strapping pendant 7 jours;
  - la reprise du sport en fonction des douleurs.

B. Le traitement fonctionnel

- Il est prescrit en cas d'entorse de moyenne gravité. Soit immédiatement soit lors de la réévaluation à 3-7 jours de protocole *RICE* lorsque l'évaluation initiale n'a pas permis de porter un diagnostic précis.
- Il comporte :
  - une contention :
    - *Strapping :* efficace à condition qu'il soit refait régulièrement par le kinésithérapeute;

  - *Orthèse stabilisatrice* : efficace à condition qu'elle soit ajustée en fonction de l'œdème et qu'elle soit portée pendant au moins 21 jours dans une chaussure stabilisant le pied, repos, appui autorisé en fonction de la douleur, déambulation limitée.
- une thromboprophylaxie (et sa surveillance) est prescrite si le patient ne parvient pas à prendre appui sur son pied ou en cas de facteurs de risque de thrombose veineuse ;
- une rééducation pendant 6 semaines avec travail de proprioception ;
- la reprise du sport à 6 semaines sous couvert d'un *strapping* ou d'une chevillère souple.

C. Le traitement orthopédique

- Il est prescrit en cas d'entorses graves ou compliquées d'une fracture.
- Il comporte :
  - une immobilisation par botte plâtrée ou en résine pendant 6 semaines :
    - sans appui en cas de fracture associée notamment en cas de fracture ostéochondrale du talus ;
    - avec appui en l'absence de douleur en cas d'entorse simple ou associée à un arrachement osseux ;
    - une thromboprophylaxie (et sa surveillance) est prescrite.
  - une rééducation pendant 6 semaines avec travail de proprioception ;
  - la reprise du sport à 12 semaines sous couvert d'un *strapping* ou d'une chevillère souple.

D. Le traitement chirurgical

Il comporte deux types d'intervention :

- la suture des lésions ligamentaires et/ou la réinsertion des ligaments si la trophicité des tissus et l'importance des lésions le permettent. Il est exceptionnellement réalisé en aiguë mais trouve sa place en chronique ou en cas d'instabilité persistante malgré la rééducation ;
- les ligamentoplasties qui consistent en la reconstruction des ligaments lésés à partir du d'autogreffe (périoste, retinaculum, tendon) ou d'allogreffes tendineuses. Elles visent à reconstruire les ligaments rompus et dégénérés que ne peuvent pas être simplement suturés ou réinsérés. Elles relèvent du traitement de l'instabilité chronique de cheville.